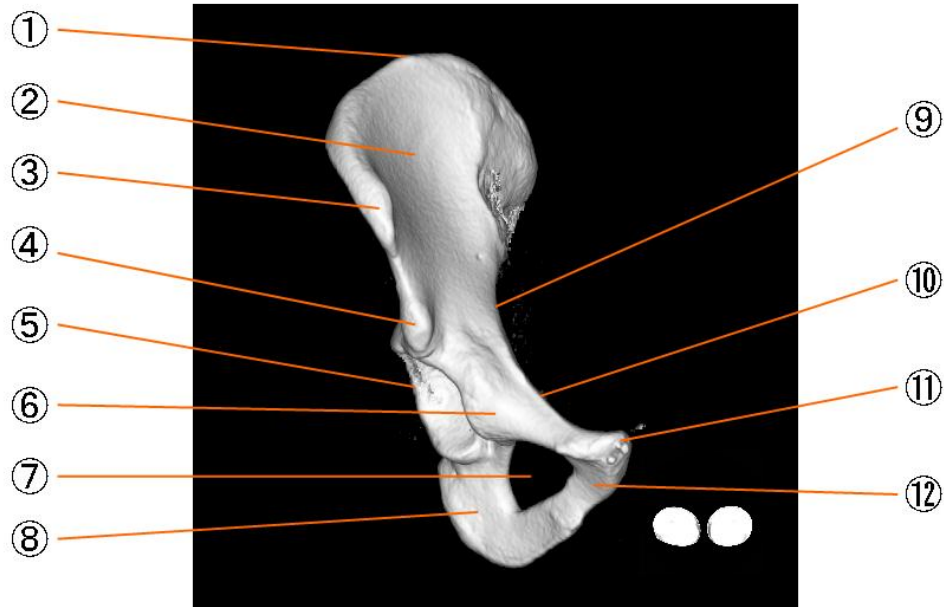


右寬骨正面

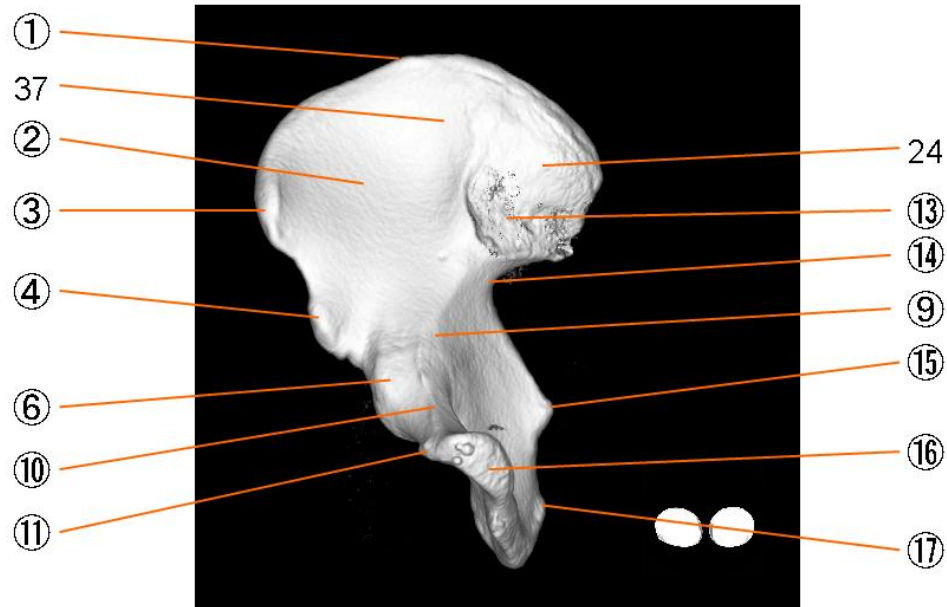


寬骨

- | | |
|---------|--------------------------------|
| ① 腸骨稜 | Crista iliaca |
| ② 腸骨窩 | Fossa iliaca |
| ③ 上前腸骨棘 | Spina iliaca anterior superior |
| ④ 下前腸骨棘 | Spina iliaca anterior inferior |
| ⑤ 寬骨臼 | Acetabulum |
| ⑥ 腸恥隆起 | iliopubic eminence |
| ⑦ 閉鎖孔 | Foramen obturatum |
| ⑧ 坐骨體 | Corpus ossis ischii |
| ⑨ 弓狀線 | Linea arcuata |
| ⑩ 恥骨櫛 | Pecten ossis pubis |
| ⑪ 恥骨結節 | pubic tubercle |
| ⑫ 恥骨體 | Corpus ossis pubis |
| ⑬ 耳狀面 | Facies auricularis |
| ⑭ 大坐骨切痕 | Incisura ischiadica major |
| ⑮ 坐骨棘 | Spina ischiadica |
| ⑯ 恥骨結合面 | articular surface of pubis |
| ⑰ 坐骨結節 | Tuber ischiadicum |

⑱ 小坐骨切痕	lesser sciatic notch
⑲ 上後腸骨棘	Spina iliaca posterior superior
⑳ 下後腸骨棘	Spina iliaca posterior inferior
21 後殿筋線	Linea glutea inferior
22 前殿筋線	Linea glutea anterior
23 下殿筋線	Linea glutea inferior
24 腸骨粗面	Tuberositas iliaca
25 仙骨盤面	Facies sacropelvina
26 殿筋面	Facies glutea
27 內唇	Labium internum
28 外唇	Labium externum
29 中間線	Leinea intermedia
30 寬骨臼上溝	Sulcus supra-acetabularis
31 寬骨臼緣	Limbus acetabuli
32 寬骨臼窩	Fossa acetabuli
33 月狀面	Facies lunata
34 腸骨	Os ilium
35 腸骨體	Corpus ossis ilii
36 腸骨結節	Tuberculum iliacum
37 腸骨翼	Crista iliaca
38 寬骨臼切痕	acetabular notch

右寬骨左前斜位

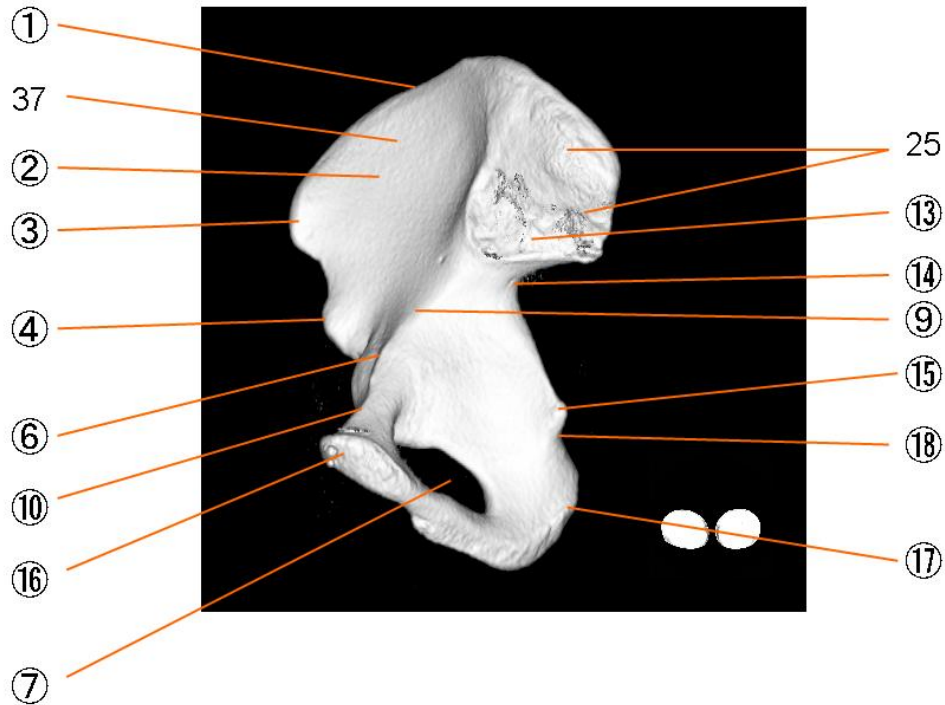


寬骨

- | | |
|---------|--------------------------------|
| ① 腸骨稜 | Crista iliaca |
| ② 腸骨窩 | Fossa iliaca |
| ③ 上前腸骨棘 | Spina iliaca anterior superior |
| ④ 下前腸骨棘 | Spina iliaca anterior inferior |
| ⑤ 寬骨臼 | Acetabulum |
| ⑥ 腸恥隆起 | iliopubic eminence |
| ⑦ 閉鎖孔 | Foramen obturatum |
| ⑧ 坐骨體 | Corpus ossis ischii |
| ⑨ 弓狀線 | Linea arcuata |
| ⑩ 恥骨櫛 | Pecten ossis pubis |
| ⑪ 恥骨結節 | pubic tubercle |
| ⑫ 恥骨體 | Corpus ossis pubis |
| ⑬ 耳狀面 | Facies auricularis |
| ⑭ 大坐骨切痕 | Incisura ischiadica major |
| ⑮ 坐骨棘 | Spina ischiadica |
| ⑯ 恥骨結合面 | articular surface of pubis |
| ⑰ 坐骨結節 | Tuber ischiadicum |

⑱ 小坐骨切痕	lesser sciatic notch
⑲ 上後腸骨棘	Spina iliaca posterior superior
⑳ 下後腸骨棘	Spina iliaca posterior inferior
21 後殿筋線	Linea glutea inferior
22 前殿筋線	Linea glutea anterior
23 下殿筋線	Linea glutea inferior
24 腸骨粗面	Tuberositas iliaca
25 仙骨盤面	Facies sacropelvina
26 殿筋面	Facies glutea
27 內唇	Labium internum
28 外唇	Labium externum
29 中間線	Leinea intermedia
30 寬骨臼上溝	Sulcus supra-acetabularis
31 寬骨臼緣	Limbus acetabuli
32 寬骨臼窩	Fossa acetabuli
33 月狀面	Facies lunata
34 腸骨	Os ilium
35 腸骨體	Corpus ossis ilii
36 腸骨結節	Tuberculum iliacum
37 腸骨翼	Crista iliaca
38 寬骨臼切痕	acetabular notch

右寬骨左位

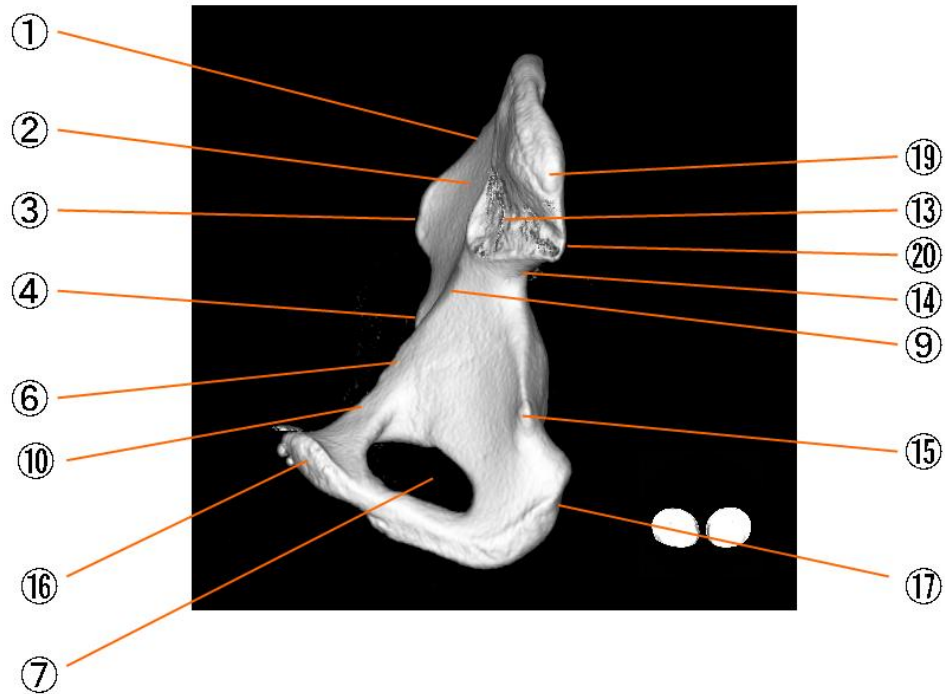


寬骨

- | | |
|---------|--------------------------------|
| ① 腸骨稜 | Crista iliaca |
| ② 腸骨窩 | Fossa iliaca |
| ③ 上前腸骨棘 | Spina iliaca anterior superior |
| ④ 下前腸骨棘 | Spina iliaca anterior inferior |
| ⑤ 寬骨臼 | Acetabulum |
| ⑥ 腸恥隆起 | iliopubic eminence |
| ⑦ 閉鎖孔 | Foramen obturatum |
| ⑧ 坐骨體 | Corpus ossis ischii |
| ⑨ 弓狀線 | Linea arcuata |
| ⑩ 恥骨櫛 | Pecten ossis pubis |
| ⑪ 恥骨結節 | pubic tubercle |
| ⑫ 恥骨體 | Corpus ossis pubis |
| ⑬ 耳狀面 | Facies auricularis |
| ⑭ 大坐骨切痕 | Incisura ischiadica major |
| ⑮ 坐骨棘 | Spina ischiadica |
| ⑯ 恥骨結合面 | articular surface of pubis |
| ⑰ 坐骨結節 | Tuber ischiadicum |

⑱ 小坐骨切痕	lesser sciatic notch
⑲ 上後腸骨棘	Spina iliaca posterior superior
⑳ 下後腸骨棘	Spina iliaca posterior inferior
21 後殿筋線	Linea glutea inferior
22 前殿筋線	Linea glutea anterior
23 下殿筋線	Linea glutea inferior
24 腸骨粗面	Tuberositas iliaca
25 仙骨盤面	Facies sacropelvina
26 殿筋面	Facies glutea
27 內唇	Labium internum
28 外唇	Labium externum
29 中間線	Leinea intermedia
30 寬骨臼上溝	Sulcus supra-acetabularis
31 寬骨臼緣	Limbus acetabuli
32 寬骨臼窩	Fossa acetabuli
33 月狀面	Facies lunata
34 腸骨	Os ilium
35 腸骨體	Corpus ossis ilii
36 腸骨結節	Tuberculum iliacum
37 腸骨翼	Crista iliaca
38 寬骨臼切痕	acetabular notch

右寬骨左後斜位

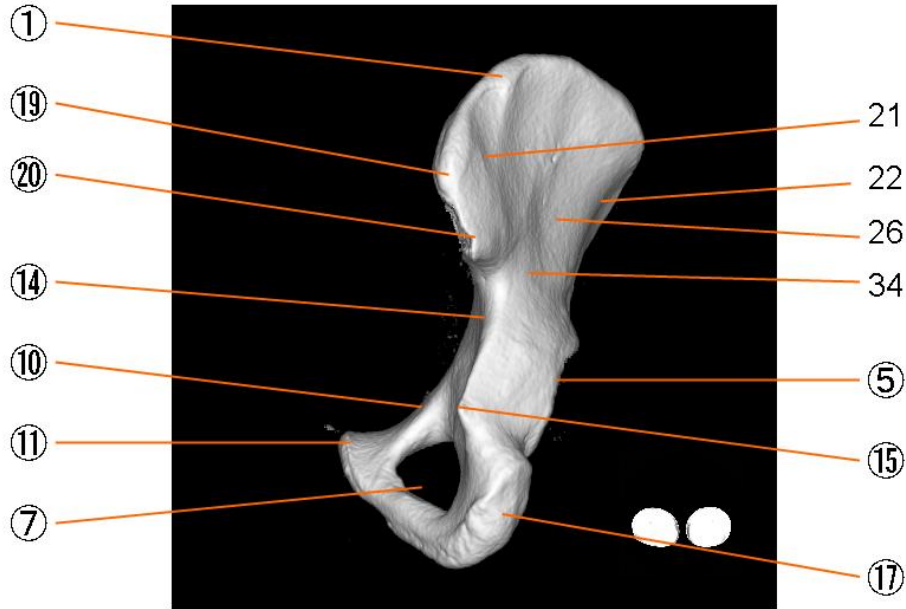


寬骨

① 腸骨稜	Crista iliaca
② 腸骨窩	Fossa iliaca
③ 上前腸骨棘	Spina iliaca anterior superior
④ 下前腸骨棘	Spina iliaca anterior inferior
⑤ 寬骨臼	Acetabulum
⑥ 腸恥隆起	iliopubic eminence
⑦ 閉鎖孔	Foramen obturatum
⑧ 坐骨體	Corpus ossis ischii
⑨ 弓狀線	Linea arcuata
⑩ 恥骨櫛	Pecten ossis pubis
⑪ 恥骨結節	pubic tubercle
⑫ 恥骨體	Corpus ossis pubis
⑬ 耳狀面	Facies auricularis
⑭ 大坐骨切痕	Incisura ischiadica major
⑮ 坐骨棘	Spina ischiadica
⑯ 恥骨結合面	articular surface of pubis
⑰ 坐骨結節	Tuber ischiadicum

⑱ 小坐骨切痕	lesser sciatic notch
⑲ 上後腸骨棘	Spina iliaca posterior superior
⑳ 下後腸骨棘	Spina iliaca posterior inferior
21 後殿筋線	Linea glutea inferior
22 前殿筋線	Linea glutea anterior
23 下殿筋線	Linea glutea inferior
24 腸骨粗面	Tuberositas iliaca
25 仙骨盤面	Facies sacropelvina
26 殿筋面	Facies glutea
27 內唇	Labium internum
28 外唇	Labium externum
29 中間線	Leinea intermedia
30 寬骨臼上溝	Sulcus supra-acetabularis
31 寬骨臼緣	Limbus acetabuli
32 寬骨臼窩	Fossa acetabuli
33 月狀面	Facies lunata
34 腸骨	Os ilium
35 腸骨體	Corpus ossis ilii
36 腸骨結節	Tuberculum iliacum
37 腸骨翼	Crista iliaca
38 寬骨臼切痕	acetabular notch

右寬骨後面

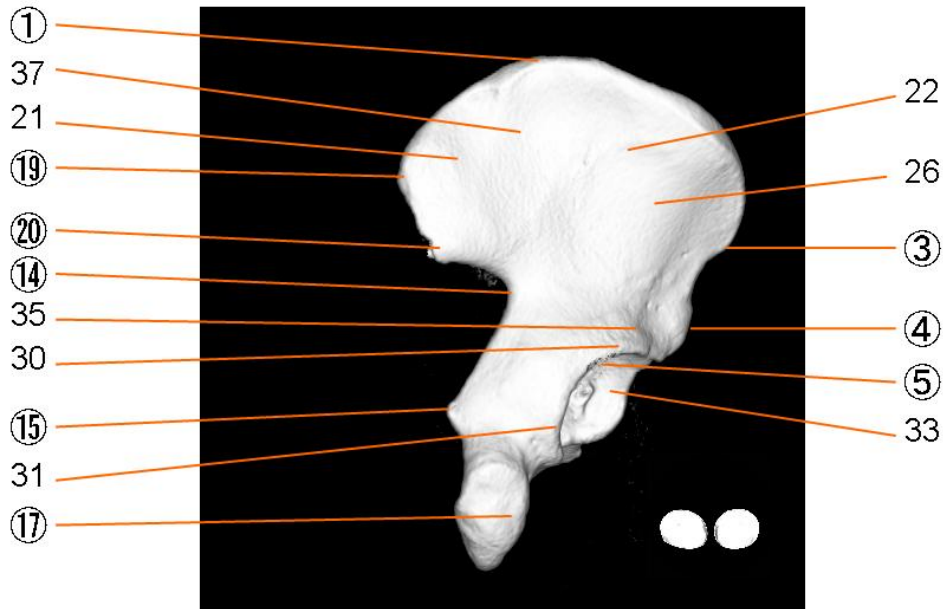


寬骨

① 腸骨稜	Crista iliaca
② 腸骨窩	Fossa iliaca
③ 上前腸骨棘	Spina iliaca anterior superior
④ 下前腸骨棘	Spina iliaca anterior inferior
⑤ 寬骨臼	Acetabulum
⑥ 腸恥隆起	iliopubic eminence
⑦ 閉鎖孔	Foramen obturatum
⑧ 坐骨體	Corpus ossis ischii
⑨ 弓狀線	Linea arcuata
⑩ 恥骨櫛	Pecten ossis pubis
⑪ 恥骨結節	pubic tubercle
⑫ 恥骨體	Corpus ossis pubis
⑬ 耳狀面	Facies auricularis
⑭ 大坐骨切痕	Incisura ischiadica major
⑮ 坐骨棘	Spina ischiadica
⑯ 恥骨結合面	articular surface of pubis
⑰ 坐骨結節	Tuber ischiadicum

⑱ 小坐骨切痕	lesser sciatic notch
⑲ 上後腸骨棘	Spina iliaca posterior superior
⑳ 下後腸骨棘	Spina iliaca posterior inferior
21 後殿筋線	Linea glutea inferior
22 前殿筋線	Linea glutea anterior
23 下殿筋線	Linea glutea inferior
24 腸骨粗面	Tuberositas iliaca
25 仙骨盤面	Facies sacropelvina
26 殿筋面	Facies glutea
27 內唇	Labium internum
28 外唇	Labium externum
29 中間線	Leinea intermedia
30 寬骨臼上溝	Sulcus supra-acetabularis
31 寬骨臼緣	Limbus acetabuli
32 寬骨臼窩	Fossa acetabuli
33 月狀面	Facies lunata
34 腸骨	Os ilium
35 腸骨體	Corpus ossis ilii
36 腸骨結節	Tuberculum iliacum
37 腸骨翼	Crista iliaca
38 寬骨臼切痕	acetabular notch

右寬骨右後斜位

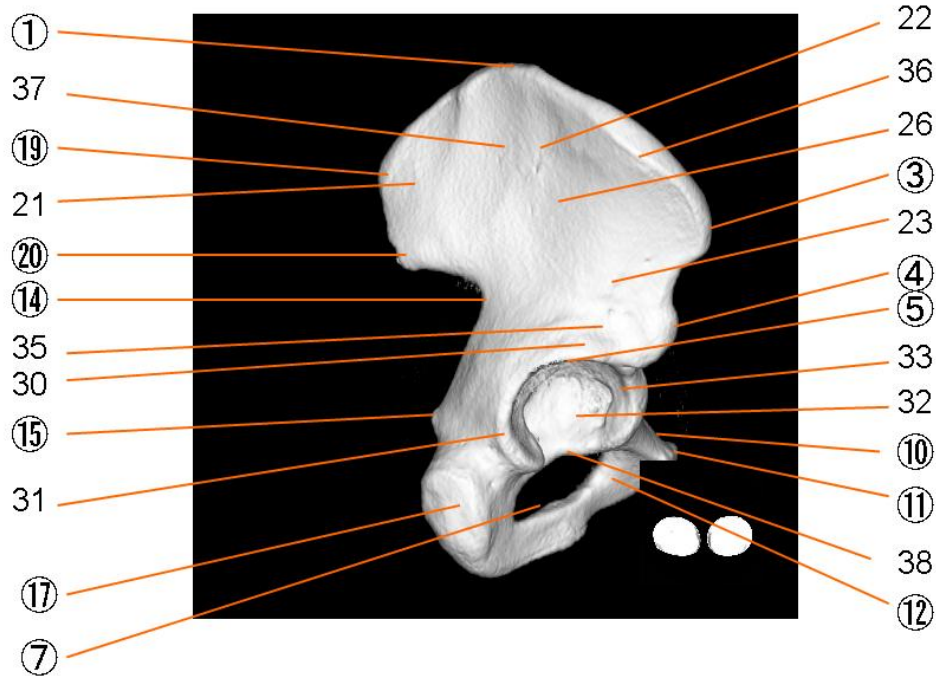


寬骨

① 腸骨稜	Crista iliaca
② 腸骨窩	Fossa iliaca
③ 上前腸骨棘	Spina iliaca anterior superior
④ 下前腸骨棘	Spina iliaca anterior inferior
⑤ 寬骨臼	Acetabulum
⑥ 腸恥隆起	iliopubic eminence
⑦ 閉鎖孔	Foramen obturatum
⑧ 坐骨體	Corpus ossis ischii
⑨ 弓狀線	Linea arcuata
⑩ 恥骨櫛	Pecten ossis pubis
⑪ 恥骨結節	pubic tubercle
⑫ 恥骨體	Corpus ossis pubis
⑬ 耳狀面	Facies auricularis
⑭ 大坐骨切痕	Incisura ischiadica major
⑮ 坐骨棘	Spina ischiadica
⑯ 恥骨結合面	articular surface of pubis
⑰ 坐骨結節	Tuber ischiadicum

⑱ 小坐骨切痕	lesser sciatic notch
⑲ 上後腸骨棘	Spina iliaca posterior superior
⑳ 下後腸骨棘	Spina iliaca posterior inferior
21 後殿筋線	Linea glutea inferior
22 前殿筋線	Linea glutea anterior
23 下殿筋線	Linea glutea inferior
24 腸骨粗面	Tuberositas iliaca
25 仙骨盤面	Facies sacropelvina
26 殿筋面	Facies glutea
27 內唇	Labium internum
28 外唇	Labium externum
29 中間線	Leinea intermedia
30 寬骨臼上溝	Sulcus supra-acetabularis
31 寬骨臼緣	Limbus acetabuli
32 寬骨臼窩	Fossa acetabuli
33 月狀面	Facies lunata
34 腸骨	Os ilium
35 腸骨體	Corpus ossis ilii
36 腸骨結節	Tuberculum iliacum
37 腸骨翼	Crista iliaca
38 寬骨臼切痕	acetabular notch

右寬骨右位

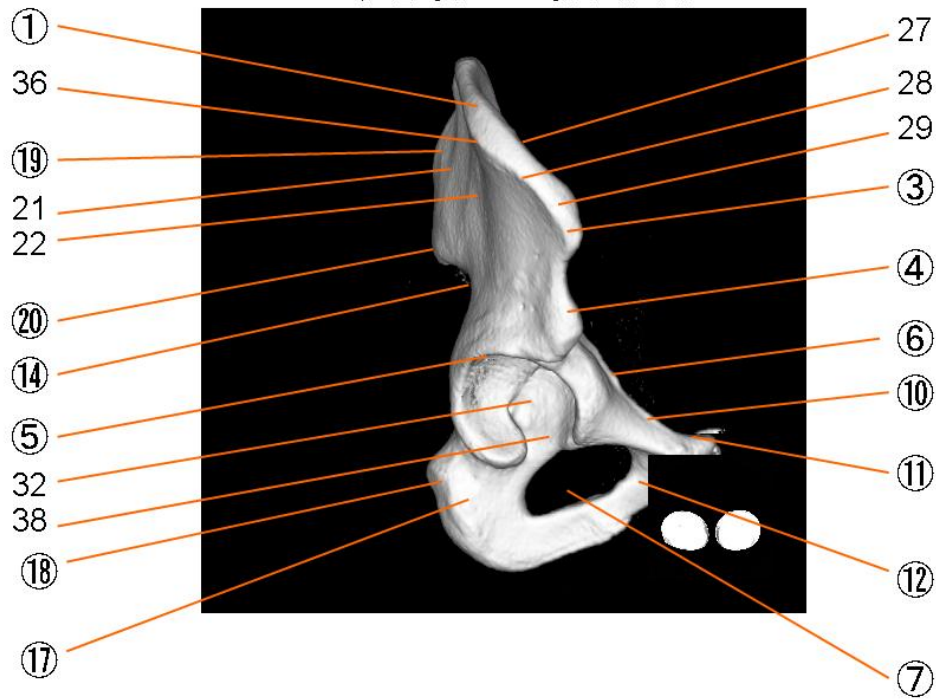


寬骨

① 腸骨稜	Crista iliaca
② 腸骨窩	Fossa iliaca
③ 上前腸骨棘	Spina iliaca anterior superior
④ 下前腸骨棘	Spina iliaca anterior inferior
⑤ 寬骨臼	Acetabulum
⑥ 腸恥隆起	iliopubic eminence
⑦ 閉鎖孔	Foramen obturatum
⑧ 坐骨體	Corpus ossis ischii
⑨ 弓狀線	Linea arcuata
⑩ 恥骨櫛	Pecten ossis pubis
⑪ 恥骨結節	pubic tubercle
⑫ 恥骨體	Corpus ossis pubis
⑬ 耳狀面	Facies auricularis
⑭ 大坐骨切痕	Incisura ischiadica major
⑮ 坐骨棘	Spina ischiadica
⑯ 恥骨結合面	articular surface of pubis
⑰ 坐骨結節	Tuber ischiadicum

⑱ 小坐骨切痕	lesser sciatic notch
⑲ 上後腸骨棘	Spina iliaca posterior superior
⑳ 下後腸骨棘	Spina iliaca posterior inferior
21 後殿筋線	Linea glutea inferior
22 前殿筋線	Linea glutea anterior
23 下殿筋線	Linea glutea inferior
24 腸骨粗面	Tuberositas iliaca
25 仙骨盤面	Facies sacropelvina
26 殿筋面	Facies glutea
27 內唇	Labium internum
28 外唇	Labium externum
29 中間線	Leinea intermedia
30 寬骨臼上溝	Sulcus supra-acetabularis
31 寬骨臼緣	Limbus acetabuli
32 寬骨臼窩	Fossa acetabuli
33 月狀面	Facies lunata
34 腸骨	Os ilium
35 腸骨體	Corpus ossis ilii
36 腸骨結節	Tuberculum iliacum
37 腸骨翼	Crista iliaca
38 寬骨臼切痕	acetabular notch

右寬骨右前斜位



寬骨

① 腸骨稜	Crista iliaca
② 腸骨窩	Fossa iliaca
③ 上前腸骨棘	Spina iliaca anterior superior
④ 下前腸骨棘	Spina iliaca anterior inferior
⑤ 寬骨臼	Acetabulum
⑥ 腸恥隆起	iliopectin eminence
⑦ 閉鎖孔	Foramen obturatum
⑧ 坐骨體	Corpus ossis ischii
⑨ 弓狀線	Linea arcuata
⑩ 恥骨櫛	Pecten ossis pubis
⑪ 恥骨結節	pubic tubercle
⑫ 恥骨體	Corpus ossis pubis
⑬ 耳狀面	Facies auricularis
⑭ 大坐骨切痕	Incisura ischiadica major
⑮ 坐骨棘	Spina ischiadica
⑯ 恥骨結合面	articular surface of pubis
⑰ 坐骨結節	Tuber ischiadicum

⑱ 小坐骨切痕	lesser sciatic notch
⑲ 上後腸骨棘	Spina iliaca posterior superior
⑳ 下後腸骨棘	Spina iliaca posterior inferior
21 後殿筋線	Linea glutea inferior
22 前殿筋線	Linea glutea anterior
23 下殿筋線	Linea glutea inferior
24 腸骨粗面	Tuberositas iliaca
25 仙骨盤面	Facies sacropelvina
26 殿筋面	Facies glutea
27 內唇	Labium internum
28 外唇	Labium externum
29 中間線	Leinea intermedia
30 寬骨臼上溝	Sulcus supra-acetabularis
31 寬骨臼緣	Limbus acetabuli
32 寬骨臼窩	Fossa acetabuli
33 月狀面	Facies lunata
34 腸骨	Os ilium
35 腸骨體	Corpus ossis ilii
36 腸骨結節	Tuberculum iliacum
37 腸骨翼	Crista iliaca
38 寬骨臼切痕	acetabular notch