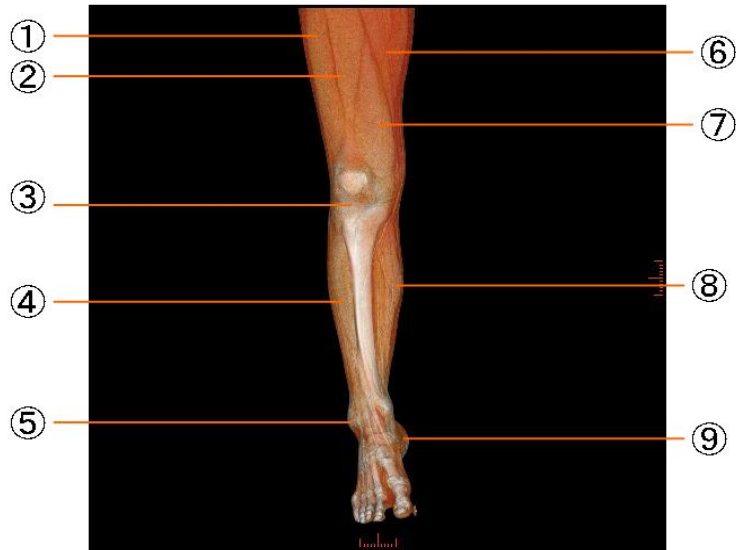
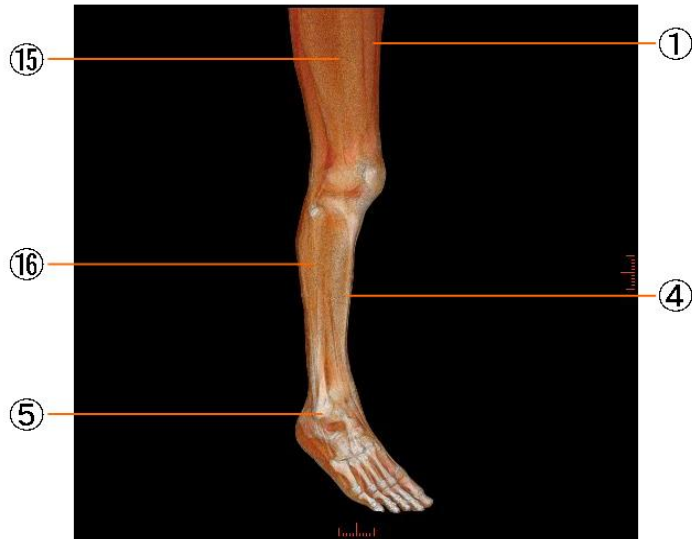


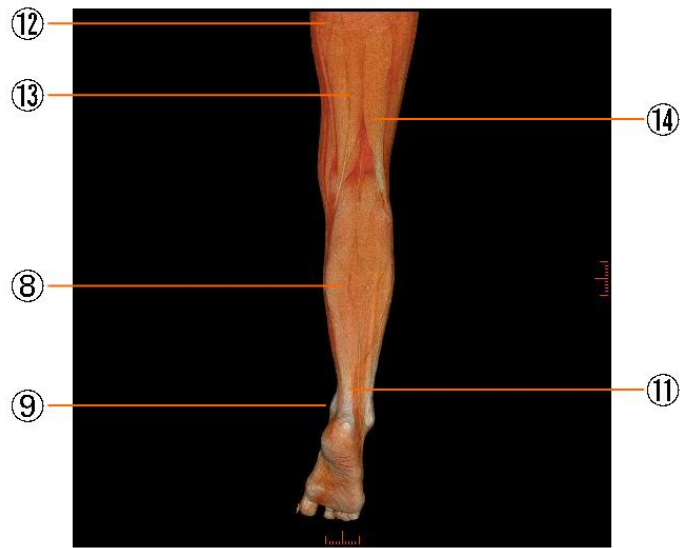
#### 下腿の筋肉

- |              |                              |
|--------------|------------------------------|
| ① 外側広筋       | vastus lateralis muscle      |
| ② 大腿直筋       | rectus femoris muscle        |
| ③ 膝蓋靭帯       | patellar ligament            |
| ④ 前脛骨筋       | tibialis anterior muscle     |
| ⑤ 外果         | lateral malleolus            |
| ⑥ 縫工筋        | sartorius muscle             |
| ⑦ 内側広筋       | vastus medialis muscle       |
| ⑧ 腓腹筋        | gastrocnemius muscle         |
| ⑨ 内果         | medial malleolus             |
| ⑩ 長内転筋       | adductor longus muscle       |
| ⑪ 踵骨筋(アキレス腱) | calcaneal or Achilles tendon |
| ⑫ 大内転筋       | adductor magnus muscle       |
| ⑬ 半腱様筋       | semitendinosus muscle        |
| ⑭ 大腿二頭筋      | biceps femoris muscle        |
| ⑮ 大腿筋膜張筋     | tensor fasciae latae muscle  |
| ⑯ ヒラメ筋       | soleus muscle                |



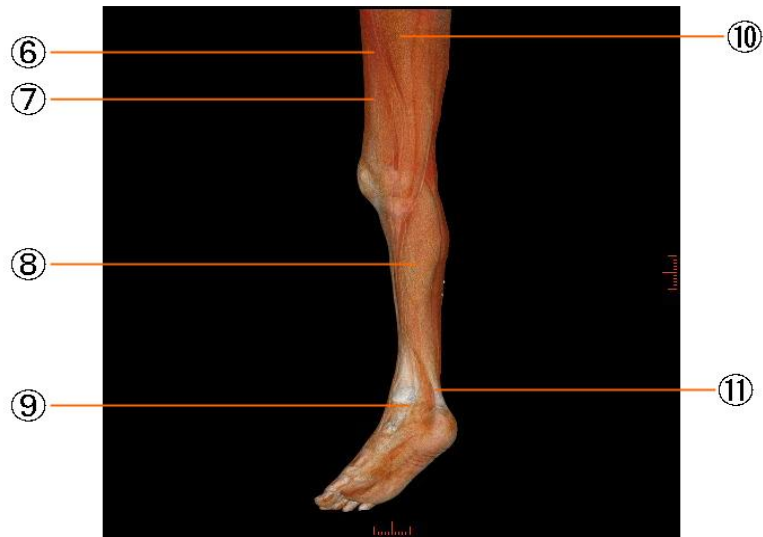#### 下腿の筋肉

- |              |                              |
|--------------|------------------------------|
| ① 外側広筋       | vastus lateralis muscle      |
| ② 大腿直筋       | rectus femoris muscle        |
| ③ 膝蓋靭帯       | patellar ligament            |
| ④ 前脛骨筋       | tibialis anterior muscle     |
| ⑤ 外果         | lateral malleolus            |
| ⑥ 縫工筋        | sartorius muscle             |
| ⑦ 内側広筋       | vastus medialis muscle       |
| ⑧ 腓腹筋        | gastrocnemius muscle         |
| ⑨ 内果         | medial malleolus             |
| ⑩ 長内転筋       | adductor longus muscle       |
| ⑪ 踵骨筋(アキレス腱) | calcaneal or Achilles tendon |
| ⑫ 大内転筋       | adductor magnus muscle       |
| ⑬ 半腱様筋       | semitendinosus muscle        |
| ⑭ 大腿二頭筋      | biceps femoris muscle        |
| ⑮ 大腿筋膜張筋     | tensor fasciae latae muscle  |
| ⑯ ヒラメ筋       | soleus muscle                |



下腿の筋肉

- |              |                              |
|--------------|------------------------------|
| ① 外側広筋       | vastus lateralis muscle      |
| ② 大腿直筋       | rectus femoris muscle        |
| ③ 膝蓋靭帯       | patellar ligament            |
| ④ 前脛骨筋       | tibialis anterior muscle     |
| ⑤ 外果         | lateral malleolus            |
| ⑥ 縫工筋        | sartorius muscle             |
| ⑦ 内側広筋       | vastus medialis muscle       |
| ⑧ 腓腹筋        | gastrocnemius muscle         |
| ⑨ 内果         | medial malleolus             |
| ⑩ 長内転筋       | adductor longus muscle       |
| ⑪ 踵骨筋(アキレス腱) | calcaneal or Achilles tendon |
| ⑫ 大内転筋       | adductor magnus muscle       |
| ⑬ 半腱様筋       | semitendinosus muscle        |
| ⑭ 大腿二頭筋      | biceps femoris muscle        |
| ⑮ 大腿筋膜張筋     | tensor fasciae latae muscle  |
| ⑯ ヒラメ筋       | soleus muscle                |



#### 下腿の筋肉

- |              |                              |
|--------------|------------------------------|
| ① 外側広筋       | vastus lateralis muscle      |
| ② 大腿直筋       | rectus femoris muscle        |
| ③ 膝蓋靭帯       | patellar ligament            |
| ④ 前脛骨筋       | tibialis anterior muscle     |
| ⑤ 外果         | lateral malleolus            |
| ⑥ 縫工筋        | sartorius muscle             |
| ⑦ 内側広筋       | vastus medialis muscle       |
| ⑧ 腓腹筋        | gastrocnemius muscle         |
| ⑨ 内果         | medial malleolus             |
| ⑩ 長内転筋       | adductor longus muscle       |
| ⑪ 踵骨筋(アキレス腱) | calcaneal or Achilles tendon |
| ⑫ 大内転筋       | adductor magnus muscle       |
| ⑬ 半腱様筋       | semitendinosus muscle        |
| ⑭ 大腿二頭筋      | biceps femoris muscle        |
| ⑮ 大腿筋膜張筋     | tensor fasciae latae muscle  |
| ⑯ ヒラメ筋       | soleus muscle                |