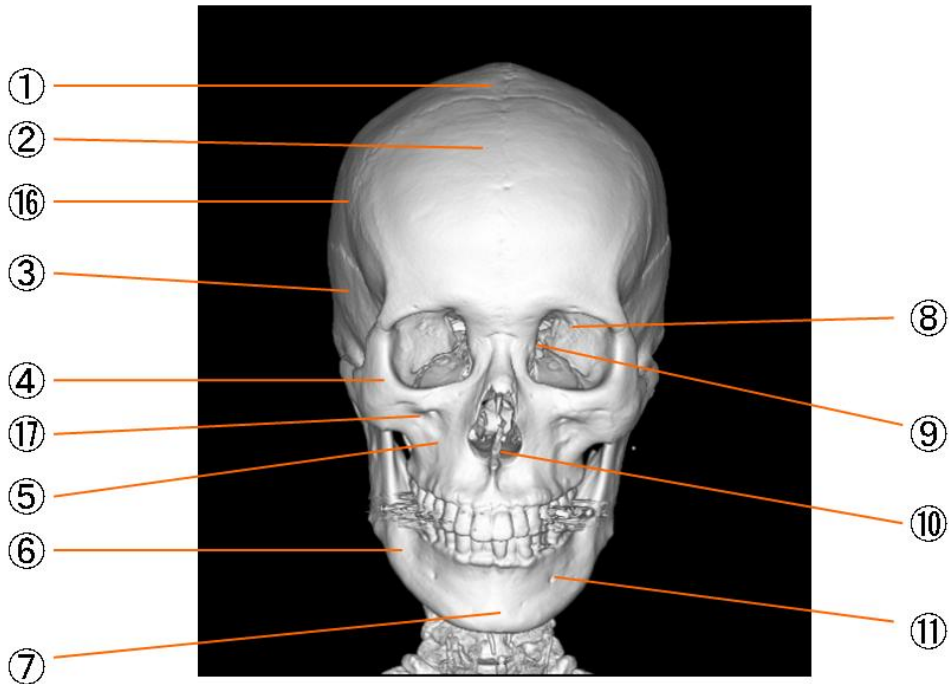
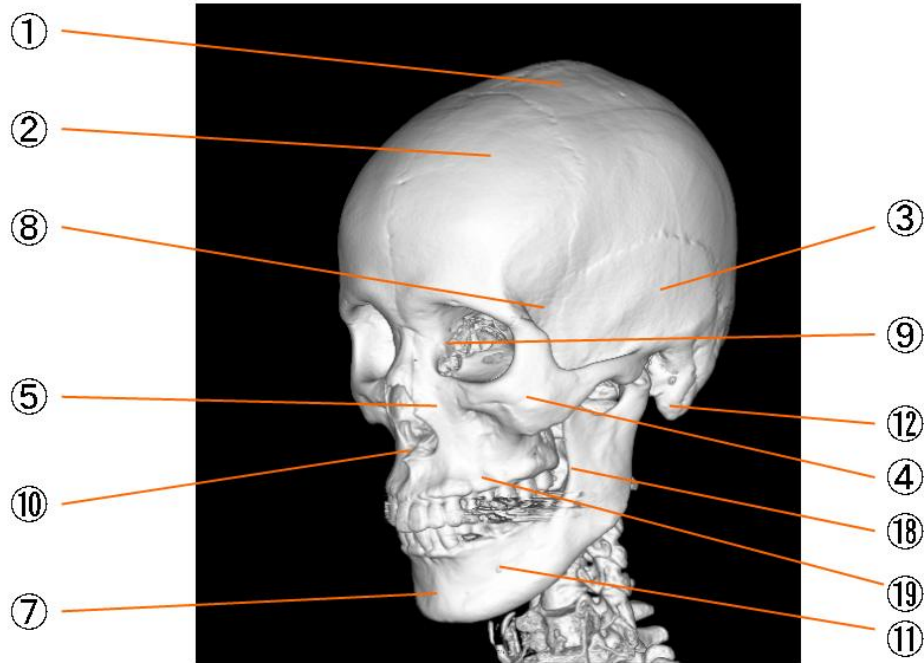


頭蓋前面



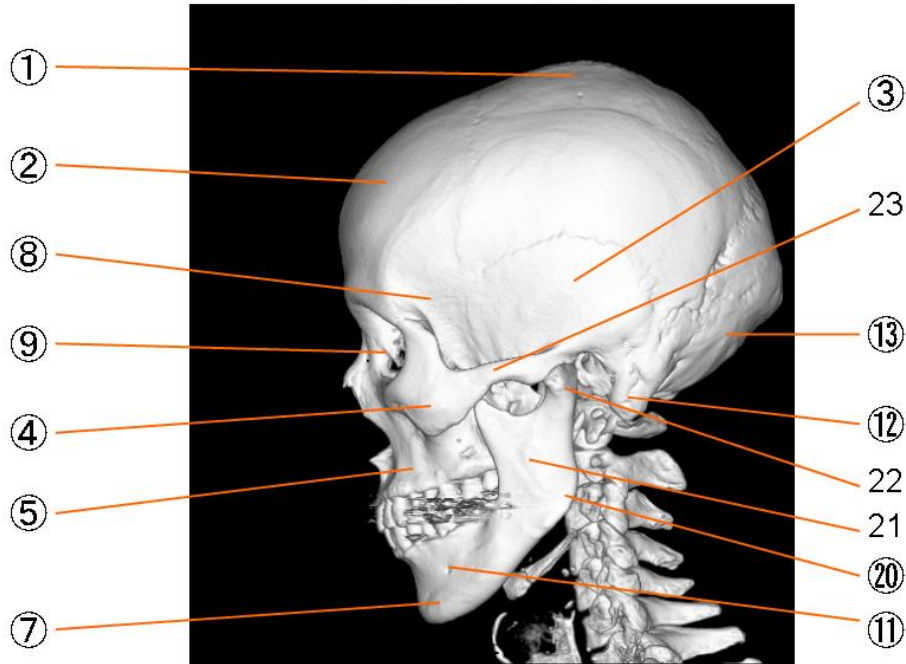
- | | |
|-----------|-----------------------|
| ① 頭頂骨 | parietal bone |
| ② 前頭骨 | frontal bone |
| ③ 側頭骨 | temporal bone |
| ④ 頬骨 | zygomatic bone |
| ⑤ 上顎骨 | maxilla |
| ⑥ 下顎骨 | mandible |
| ⑦ オトガイ隆起 | mental protuberance |
| ⑧ 蝶形骨 | sphenoid bone |
| ⑨ 眼窩 | orbit |
| ⑩ 鋤骨(鼻中隔) | vomer(nasal septum) |
| ⑪ オトガイ孔 | mental foramen |
| ⑫ 乳様突起 | mastoid process |
| ⑬ 後頭骨 | occipital bone |
| ⑭ 矢状縫合 | sagittal suture |
| ⑮ ラムダ縫合 | lambdoid suture |
| ⑯ 側頭線 | linea temporalis |
| ⑰ 眼窩下孔 | foramen infraorbitale |
| ⑱ 斜線 | linea obliqua |
| ⑲ 齒槽隆起 | juga alveolaria |
| ⑳ 下顎角 | angulus mandibulae |
| ㉑ 下顎枝 | alveolar process |
| ㉒ 下顎頸 | collum mandibulae |
| ㉓ 頬骨弓 | arcus zygomaticus |
| ㉔ 筋突起 | processus coronoideus |

頭蓋左前側面



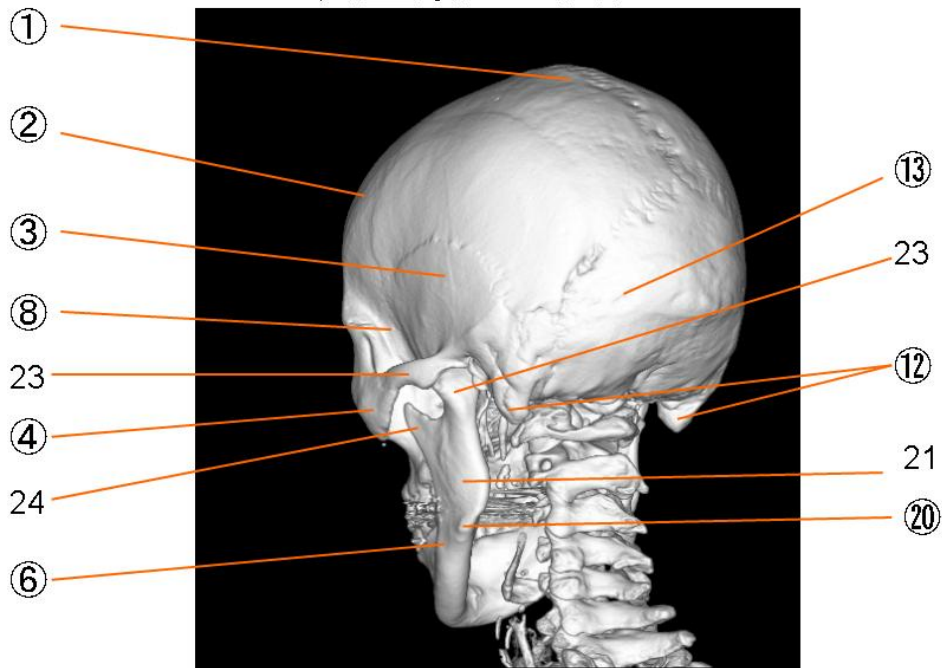
| | |
|-----------|------------------------|
| ① 頭頂骨 | parietal bone |
| ② 前頭骨 | frontal bone |
| ③ 側頭骨 | temporal bone |
| ④ 頬骨 | zygomatic bone |
| ⑤ 上顎骨 | maxilla |
| ⑥ 下顎骨 | mandible |
| ⑦ オトガイ隆起 | mental protuberance |
| ⑧ 蝶形骨 | sphenoid bone |
| ⑨ 眼窩 | orbit |
| ⑩ 鋤骨(鼻中隔) | vomer(nasal septum) |
| ⑪ オトガイ孔 | mental foramen |
| ⑫ 乳様突起 | mastoid process |
| ⑬ 後頭骨 | occipital bone |
| ⑭ 矢状縫合 | sagittal suture |
| ⑮ ラムダ縫合 | lambdoid suture |
| ⑯ 側頭線 | linea temporalis |
| ⑰ 眼窩下孔 | foramen infraorbitalis |
| ⑱ 斜線 | linea obliqua |
| ⑲ 齒槽隆起 | juga alveolaria |
| ⑳ 下顎角 | angulus mandibulae |
| ㉑ 下顎枝 | alveolar process |
| ㉒ 下顎頸 | collum mandibulae |
| ㉓ 頬骨弓 | arcus zygomaticus |
| ㉔ 筋突起 | processus coronoideus |

頭蓋左側面



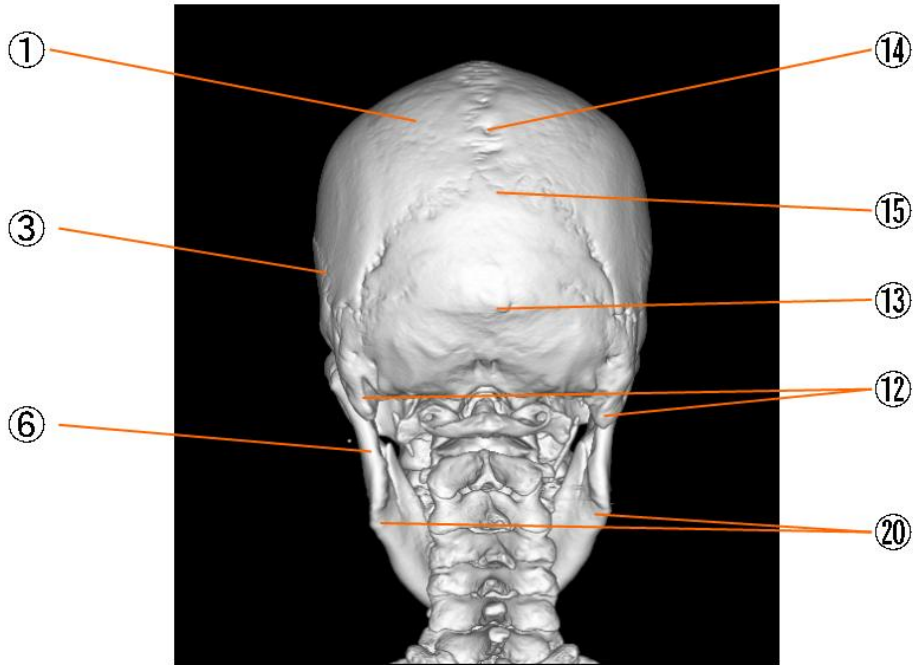
| | |
|-----------|-----------------------|
| ① 頭頂骨 | parietal bone |
| ② 前頭骨 | frontal bone |
| ③ 側頭骨 | temporal bone |
| ④ 頬骨 | zygomatic bone |
| ⑤ 上顎骨 | maxilla |
| ⑥ 下顎骨 | mandible |
| ⑦ オトガイ隆起 | mental protuberance |
| ⑧ 蝶形骨 | sphenoid bone |
| ⑨ 眼窩 | orbit |
| ⑩ 鋤骨(鼻中隔) | vomer(nasal septum) |
| ⑪ オトガイ孔 | mental foramen |
| ⑫ 乳様突起 | mastoid process |
| ⑬ 後頭骨 | occipital bone |
| ⑭ 矢状縫合 | sagittal suture |
| ⑮ ラムダ縫合 | lambdoid suture |
| ⑯ 側頭線 | linea temporalis |
| ⑰ 眼窩下孔 | foramen infraorbitale |
| ⑱ 斜線 | linea obliqua |
| ⑲ 齒槽隆起 | juga alveolaria |
| ⑳ 下顎角 | angulus mandibulae |
| ㉑ 下顎枝 | alveolar process |
| ㉒ 下顎頸 | collum mandibulae |
| ㉓ 頬骨弓 | arcus zygomaticus |
| ㉔ 筋突起 | processus coronoideus |

頭蓋骨左後面



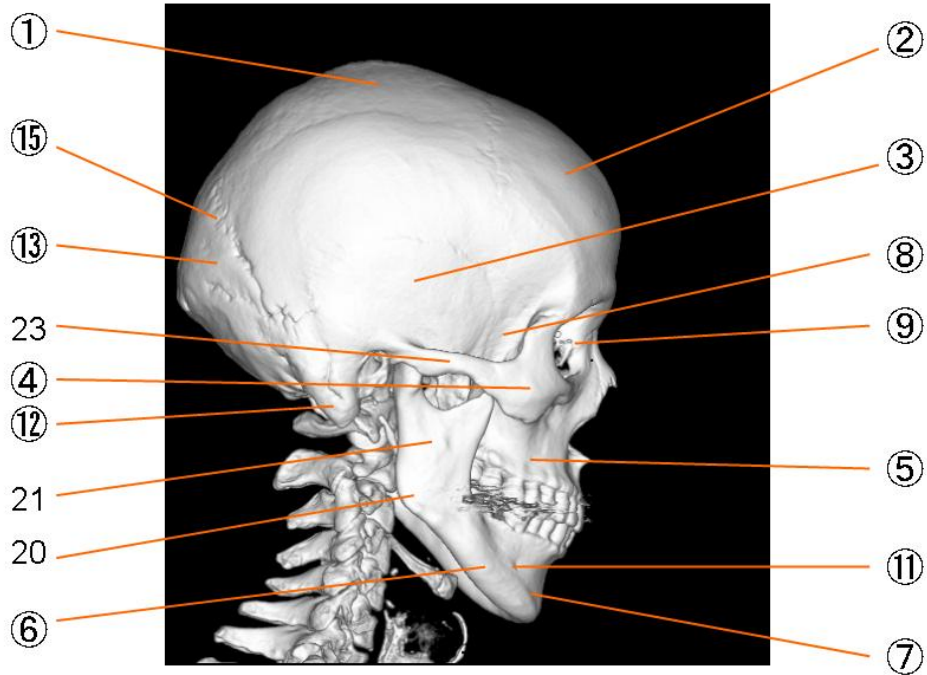
| | |
|-----------|------------------------|
| ① 頭頂骨 | parietal bone |
| ② 前頭骨 | frontal bone |
| ③ 側頭骨 | temporal bone |
| ④ 頬骨 | zygomatic bone |
| ⑤ 上顎骨 | maxilla |
| ⑥ 下顎骨 | mandible |
| ⑦ オトガイ隆起 | mental protuberance |
| ⑧ 蝶形骨 | sphenoid bone |
| ⑨ 眼窩 | orbit |
| ⑩ 鋤骨(鼻中隔) | vomer(nasal septum) |
| ⑪ オトガイ孔 | mental foramen |
| ⑫ 乳様突起 | mastoid process |
| ⑬ 後頭骨 | occipital bone |
| ⑭ 矢状縫合 | sagittal suture |
| ⑮ ラムダ縫合 | lambdoid suture |
| ⑯ 側頭線 | linea temporalis |
| ⑰ 眼窩下孔 | foramen infraorbitalis |
| ⑱ 斜線 | linea obliqua |
| ⑲ 齒槽隆起 | juga alveolaria |
| ⑳ 下顎角 | angulus mandibulae |
| 21 下顎枝 | alveolar process |
| 22 下顎頸 | collum mandibulae |
| 23 頬骨弓 | arcus zygomaticus |
| 24 筋突起 | processus coronoideus |

頭蓋後面



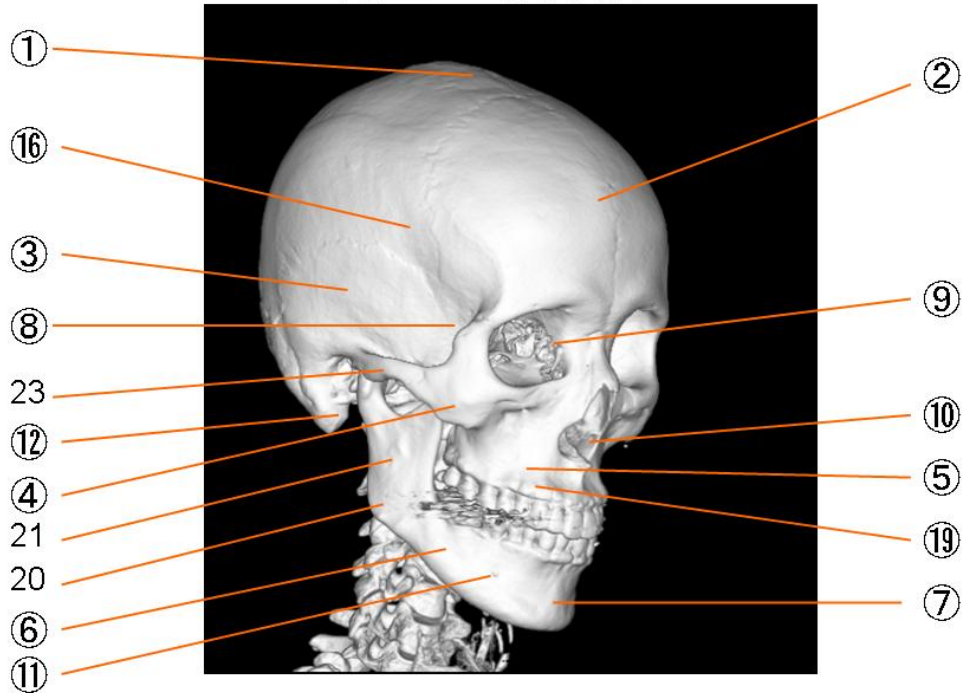
| | |
|-----------|-----------------------|
| ① 頭頂骨 | parietal bone |
| ② 前頭骨 | frontal bone |
| ③ 側頭骨 | temporal bone |
| ④ 頬骨 | zygomatic bone |
| ⑤ 上顎骨 | maxilla |
| ⑥ 下顎骨 | mandible |
| ⑦ オトガイ隆起 | mental protuberance |
| ⑧ 蝶形骨 | sphenoid bone |
| ⑨ 眼窩 | orbit |
| ⑩ 鋤骨(鼻中隔) | vomer(nasal septum) |
| ⑪ オトガイ孔 | mental foramen |
| ⑫ 乳様突起 | mastoid process |
| ⑬ 後頭骨 | occipital bone |
| ⑭ 矢状縫合 | sagittal suture |
| ⑮ ラムダ縫合 | lambdoid suture |
| ⑯ 側頭線 | linea temporalis |
| ⑰ 眼窩下孔 | foramen infraorbitale |
| ⑱ 斜線 | linea obliqua |
| ⑲ 齒槽隆起 | juga alveolaria |
| ⑳ 下顎角 | angulus mandibulae |
| 21 下顎枝 | alveolar process |
| 22 下顎頸 | collum mandibulae |
| 23 頬骨弓 | arcus zygomaticus |
| 24 筋突起 | processus coronoideus |

頭蓋右側面



| | |
|-----------|------------------------|
| ① 頭頂骨 | parietal bone |
| ② 前頭骨 | frontal bone |
| ③ 側頭骨 | temporal bone |
| ④ 頬骨 | zygomatic bone |
| ⑤ 上顎骨 | maxilla |
| ⑥ 下顎骨 | mandible |
| ⑦ オトガイ隆起 | mental protuberance |
| ⑧ 蝶形骨 | sphenoid bone |
| ⑨ 眼窩 | orbit |
| ⑩ 鋤骨(鼻中隔) | vomer(nasal septum) |
| ⑪ オトガイ孔 | mental foramen |
| ⑫ 乳様突起 | mastoid process |
| ⑬ 後頭骨 | occipital bone |
| ⑭ 矢状縫合 | sagittal suture |
| ⑮ ラムダ縫合 | lambdoid suture |
| ⑯ 側頭線 | linea temporalis |
| ⑰ 眼窩下孔 | foramen infraorbitalis |
| ⑱ 斜線 | linea obliqua |
| ⑲ 齒槽隆起 | juga alveolaria |
| ⑳ 下顎角 | angulus mandibulae |
| 21 下顎枝 | alveolar process |
| 22 下顎頸 | collum mandibulae |
| 23 頬骨弓 | arcus zygomaticus |
| 24 筋突起 | processus coronoideus |

頭蓋右前側面



| | | |
|---|---------|------------------------|
| ① | 頭頂骨 | parietal bone |
| ② | 前頭骨 | frontal bone |
| ③ | 側頭骨 | temporal bone |
| ④ | 頬骨 | zygomatic bone |
| ⑤ | 上顎骨 | maxilla |
| ⑥ | 下顎骨 | mandible |
| ⑦ | オトガイ隆起 | mental protuberance |
| ⑧ | 蝶形骨 | sphenoid bone |
| ⑨ | 眼窩 | orbit |
| ⑩ | 鋤骨(鼻中隔) | vomer(nasal septum) |
| ⑪ | オトガイ孔 | mental foramen |
| ⑫ | 乳様突起 | mastoid process |
| ⑬ | 後頭骨 | occipital bone |
| ⑭ | 矢状縫合 | sagittal suture |
| ⑮ | ラムダ縫合 | lambdoid suture |
| ⑯ | 側頭線 | linea temporalis |
| ⑰ | 眼窩下孔 | foramen infraorbitalis |
| ⑱ | 斜線 | linea obliqua |
| ⑲ | 齒槽隆起 | juga alveolaria |
| ⑳ | 下顎角 | angulus mandibulae |
| ㉑ | 下顎枝 | alveolar process |
| ㉒ | 下顎頸 | collum mandibulae |
| ㉓ | 頬骨弓 | arcus zygomaticus |
| ㉔ | 筋突起 | processus coronoideus |