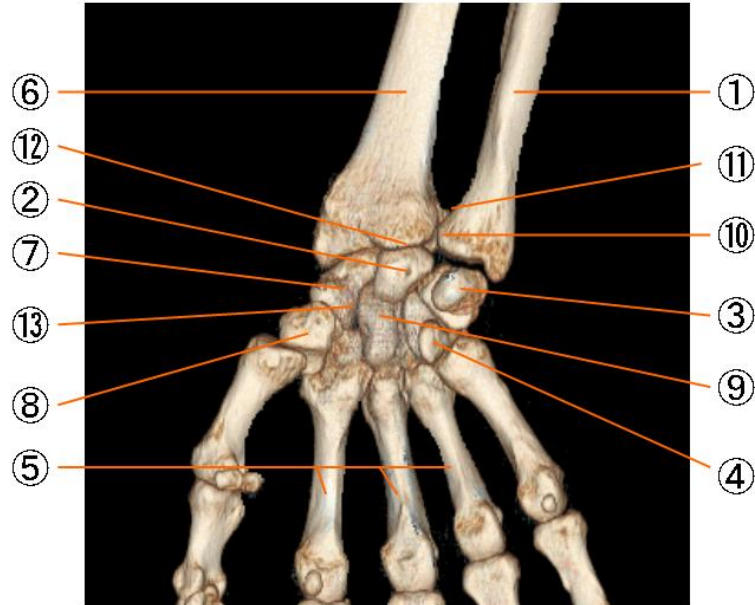


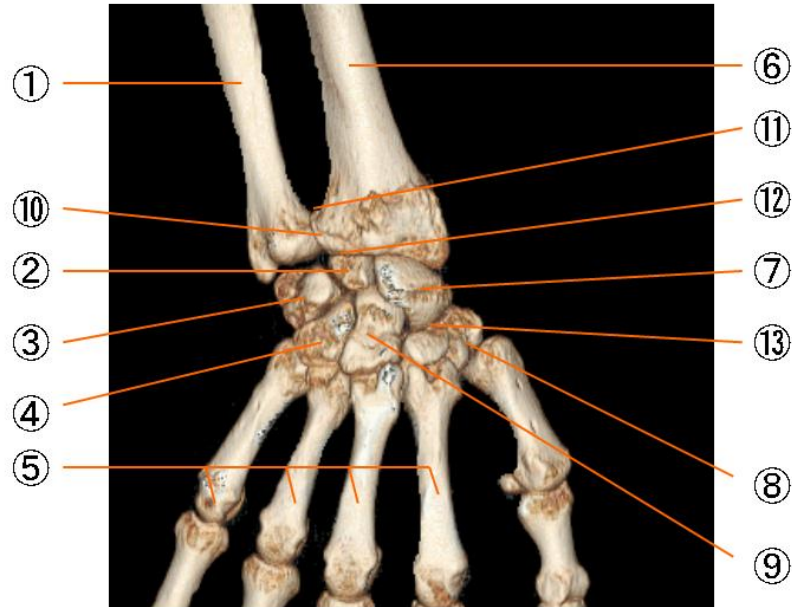
右前腕および手の骨（掌側面）



右前腕および手の骨

1. 尺骨 ulna
2. 月状骨 lunate bone
3. 三角骨 triquetral bone
4. 有鉤骨 hamate bone
5. 中手骨 metacarpal bones
6. 橈骨 radius
7. 舟状骨 scaphoid bone
8. 大菱形骨 trapezium
9. 有頭骨 capitate bone
10. 下橈尺関節 articulatio radio-ulnaris distalis
11. 囊状肝陥凹 Recessus sacciformis
12. 橈骨手根関節 Articulatio radiocarpea
13. 手根中央関節 Articulatio mediocarpea

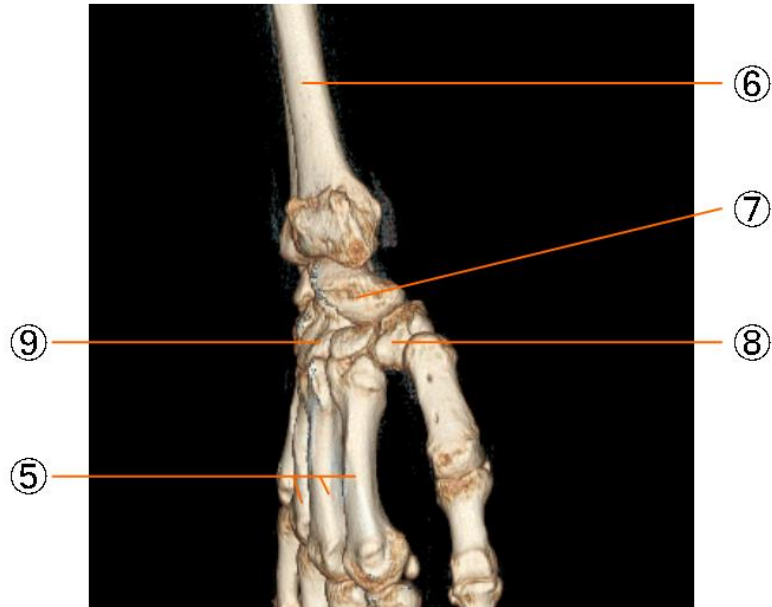
右前腕および手の骨（背側面）



右前腕および手の骨

1. 尺骨 ulna
2. 月状骨 lunate bone
3. 三角骨 triquetral bone
4. 有鉤骨 hamate bone
5. 中手骨 metacarpal bones
6. 橈骨 radius
7. 舟状骨 scaphoid bone
8. 大菱形骨 trapezium
9. 有頭骨 capitate bone
10. 下橈尺関節 articulatio radio-ulnaris distalis
11. 囊状肝陥凹 Recessus sacciformis
12. 橈骨手根関節 Articulatio radiocarpea
13. 手根中央関節 Articulatio mediocarpea

右前腕および手の骨（母指側）



右前腕および手の骨

1. 尺骨 ulna
2. 月状骨 lunate bone
3. 三角骨 triquetral bone
4. 有鉤骨 hamate bone
5. 中手骨 metacarpal bones
6. 橈骨 radius
7. 舟状骨 scaphoid bone
8. 大菱形骨 trapezium
9. 有頭骨 capitate bone
10. 下橈尺関節 articulatio radio-ulnaris distalis
11. 囊状肝陥凹 Recessus sacciformis
12. 橈骨手根関節 Articulatio radiocarpea
13. 手根中央関節 Articulatio mediocarpea