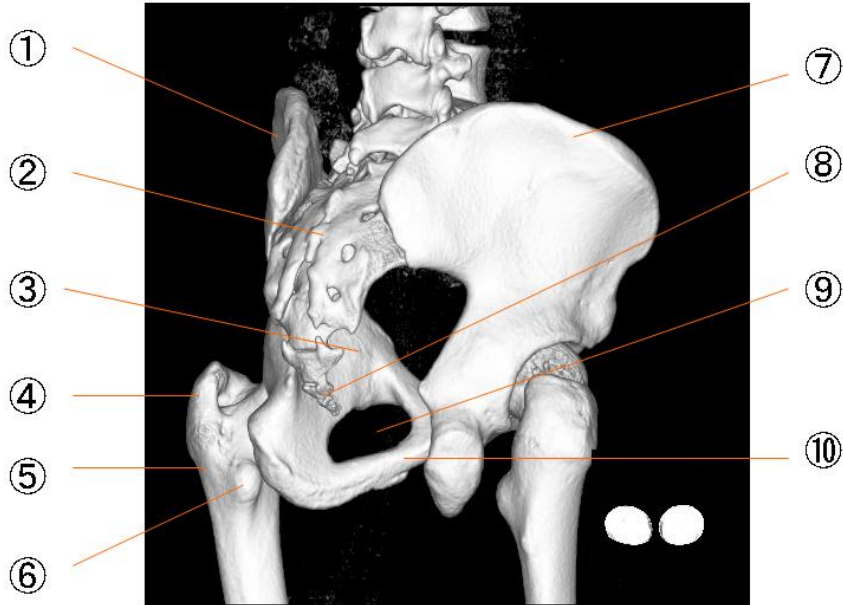
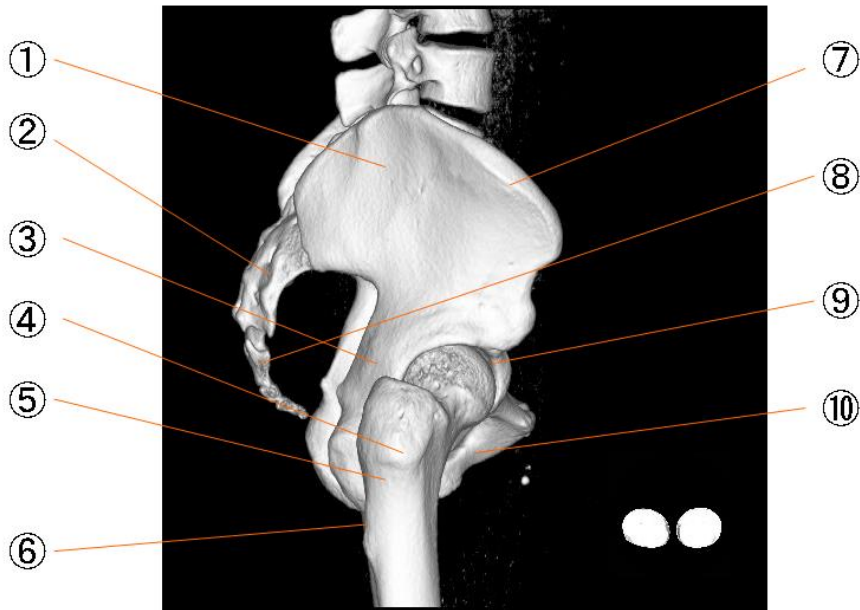


骨盤右後斜位



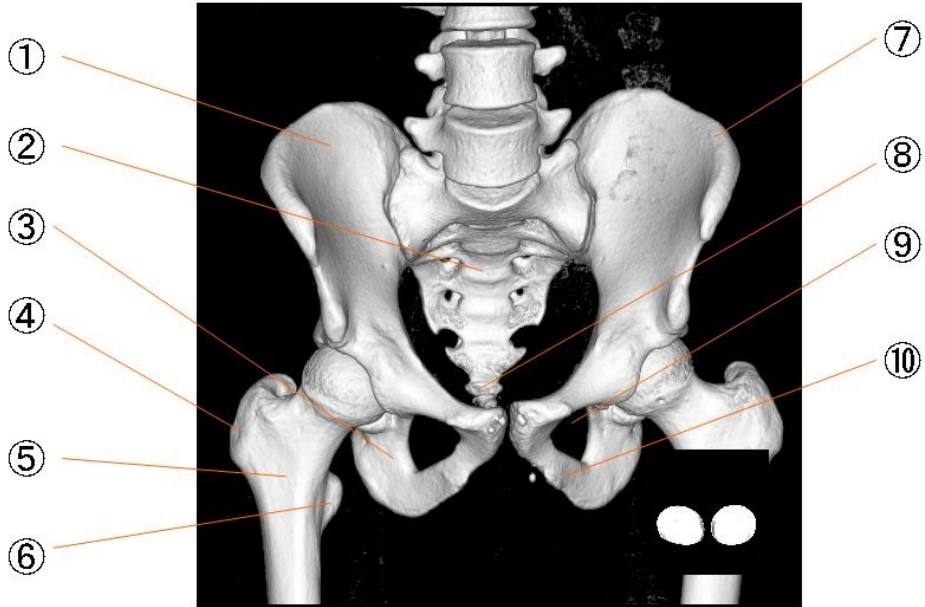
①	腸骨	Os ilium
②	仙骨	Os sacrum
③	坐骨	Os ischii
④	大轉子	Trochanter major
⑤	大腿骨	Os femoris
⑥	小轉子	Trochanter minor
⑦	腸骨稜	Crista iliaca
⑧	尾骨	Os coccygis
⑨	閉鎖孔	Foramen obturatum
⑩	坐骨枝	ramus of ischium

骨盤右位



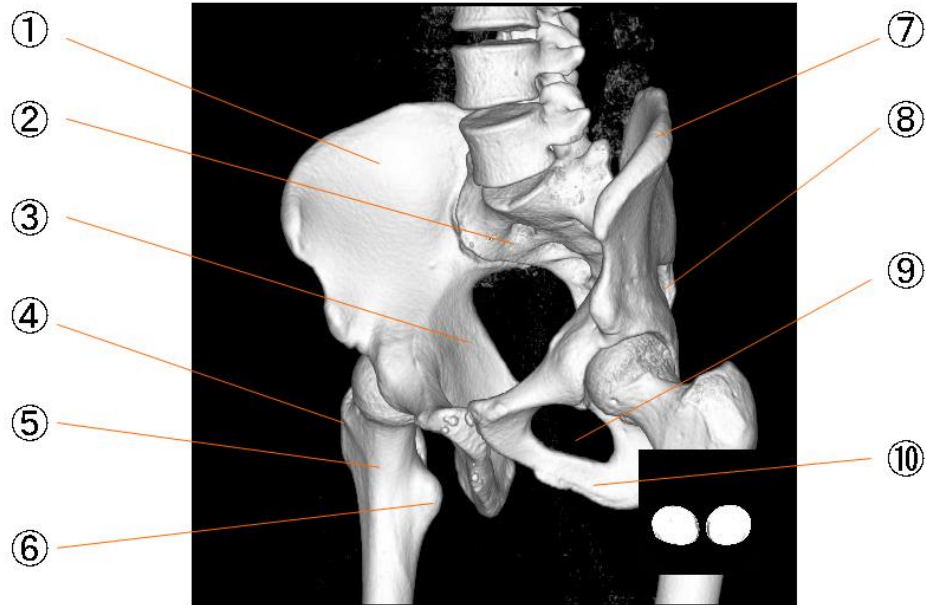
- | | | |
|---|-----|-------------------|
| ① | 腸骨 | Os ilium |
| ② | 仙骨 | Os sacrum |
| ③ | 坐骨 | Os ischii |
| ④ | 大轉子 | Trochanter major |
| ⑤ | 大腿骨 | Os femoris |
| ⑥ | 小轉子 | Trochanter minor |
| ⑦ | 腸骨稜 | Crista iliaca |
| ⑧ | 尾骨 | Os coccygis |
| ⑨ | 閉鎖孔 | Foramen obturatum |
| ⑩ | 坐骨枝 | ramus of ischium |

骨盤正面



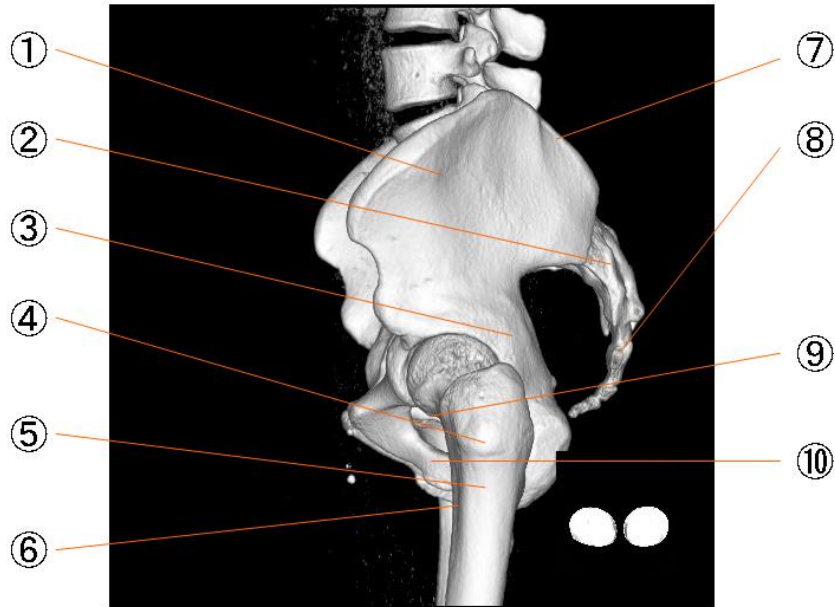
①	腸骨	Os ilium
②	仙骨	Os sacrum
③	坐骨	Os ischii
④	大轉子	Trochanter major
⑤	大腿骨	Os femoris
⑥	小轉子	Trochanter minor
⑦	腸骨稜	Crista iliaca
⑧	尾骨	Os coccygis
⑨	閉鎖孔	Foramen obturatum
⑩	坐骨枝	ramus of ischium

骨盤左前斜位



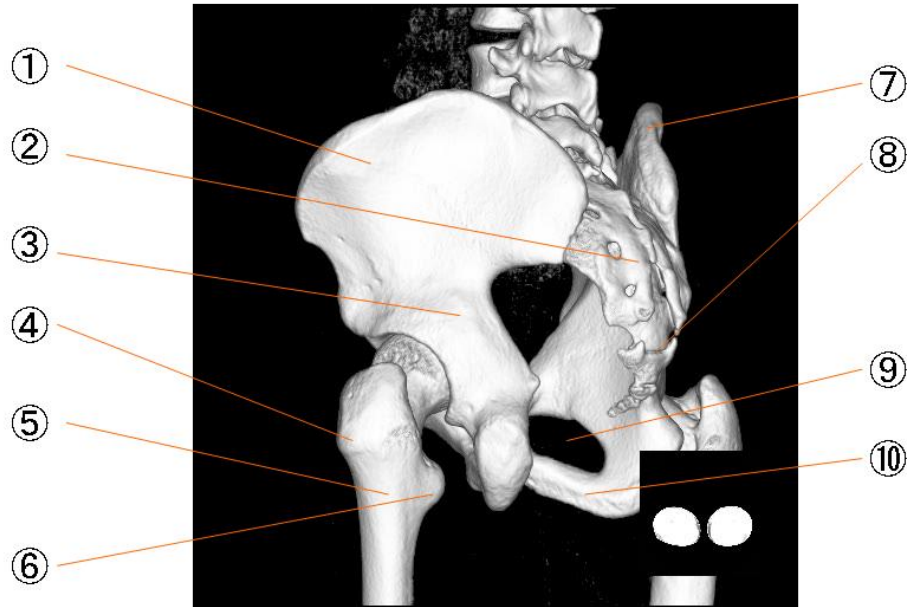
- | | | |
|---|-----|-------------------|
| ① | 腸骨 | Os ilium |
| ② | 仙骨 | Os sacrum |
| ③ | 坐骨 | Os ischii |
| ④ | 大轉子 | Trochanter major |
| ⑤ | 大腿骨 | Os femoris |
| ⑥ | 小轉子 | Trochanter minor |
| ⑦ | 腸骨稜 | Crista iliaca |
| ⑧ | 尾骨 | Os coccygis |
| ⑨ | 閉鎖孔 | Foramen obturatum |
| ⑩ | 坐骨枝 | ramus of ischium |

骨盤左位



- | | | |
|---|-----|-------------------|
| ① | 腸骨 | Os ilium |
| ② | 仙骨 | Os sacrum |
| ③ | 坐骨 | Os ischii |
| ④ | 大轉子 | Trochanter major |
| ⑤ | 大腿骨 | Os femoris |
| ⑥ | 小轉子 | Trochanter minor |
| ⑦ | 腸骨稜 | Crista iliaca |
| ⑧ | 尾骨 | Os coccygis |
| ⑨ | 閉鎖孔 | Foramen obturatum |
| ⑩ | 坐骨枝 | ramus of ischium |

骨盤左後斜位



①	腸骨	Os ilium
②	仙骨	Os sacrum
③	坐骨	Os ischii
④	大轉子	Trochanter major
⑤	大腿骨	Os femoris
⑥	小轉子	Trochanter minor
⑦	腸骨稜	Crista iliaca
⑧	尾骨	Os coccygis
⑨	閉鎖孔	Foramen obturatum
⑩	坐骨枝	ramus of ischium