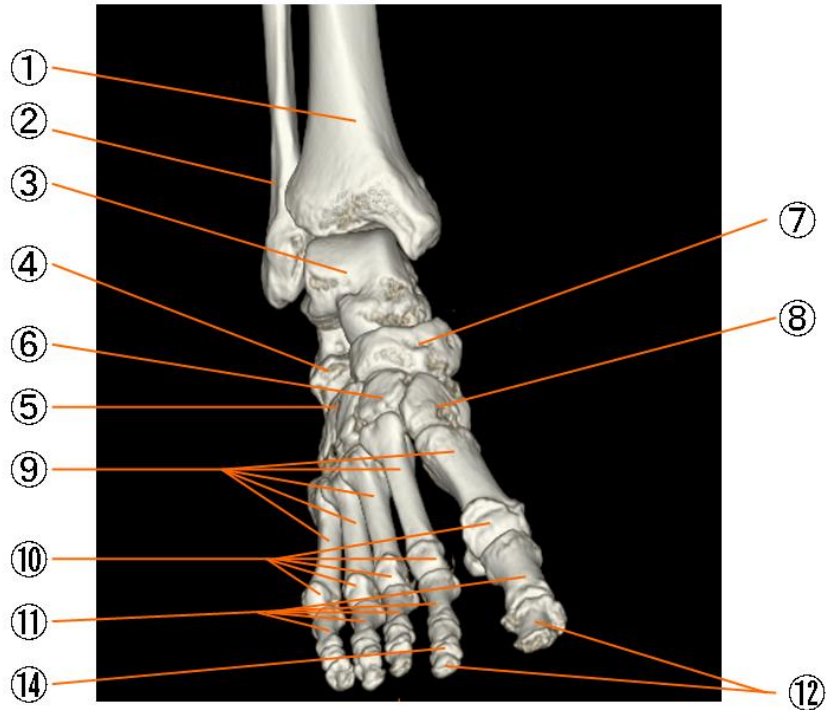
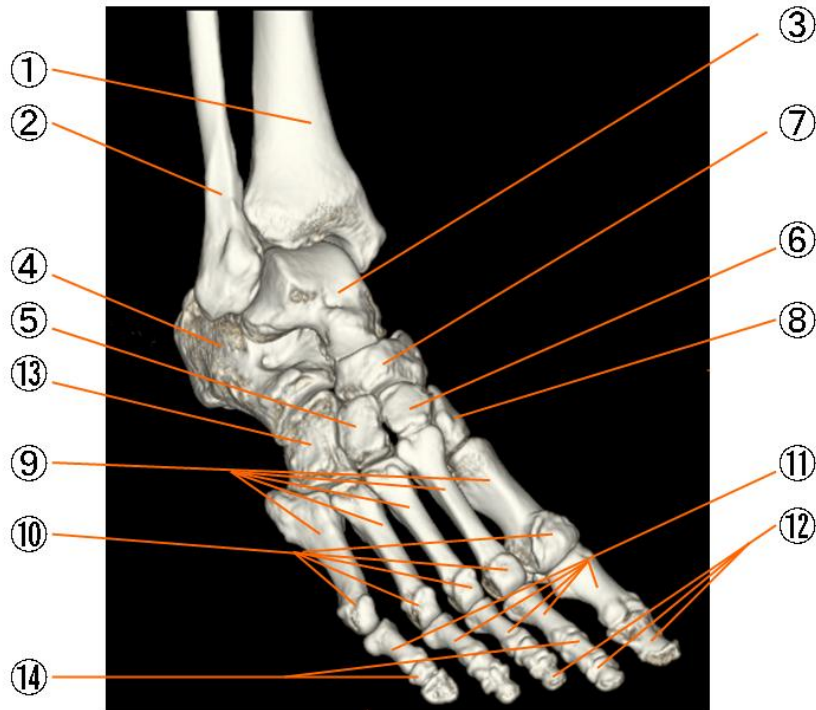


足の骨と関節



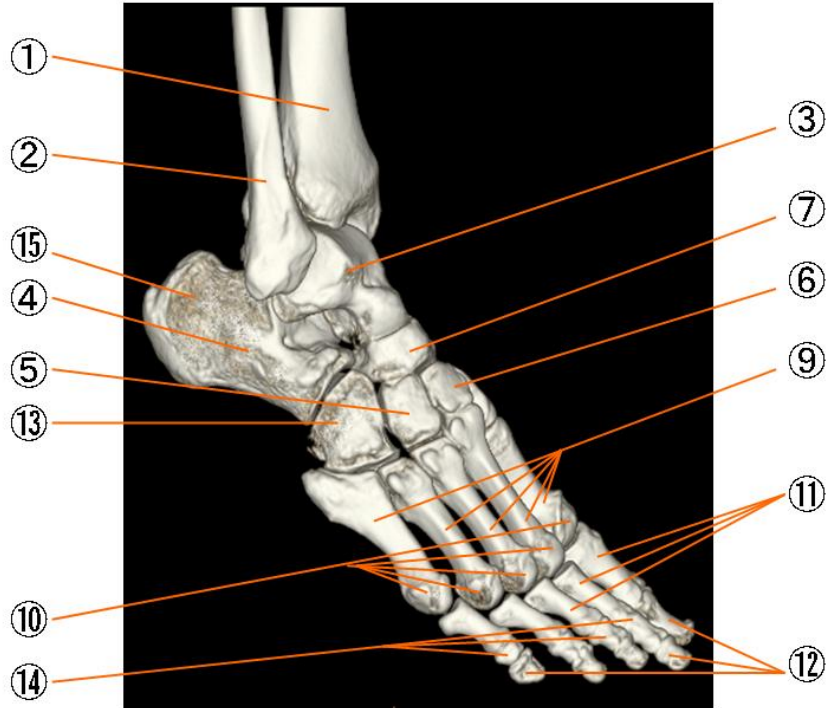
- | | |
|---------|-----------------------------|
| ① 脛骨 | tibia |
| ② 腓骨 | fibula |
| ③ 距骨 | talus |
| ④ 踵骨 | calcaneus |
| ⑤ 外側楔状骨 | lateral cuneiform bone |
| ⑥ 中間楔状骨 | intermediate cuneiform bone |
| ⑦ 舟状骨 | navicular bone |
| ⑧ 内側楔状骨 | medial cuneiform bone |
| ⑨ 中足骨 | metatarsal bone |
| ⑩ 中足骨頭 | head of metatarsal bone |
| ⑪ 基節骨 | proximal phalanx |
| ⑫ 母指末節骨 | distal phalanx |
| ⑬ 立方骨 | cuboid bone |
| ⑭ 中節骨 | middle phalanx |
| ⑮ 踵骨隆起 | calcaneal tuberosity |
| ⑯ 種子骨 | sesamoid bone |

足の骨と関節



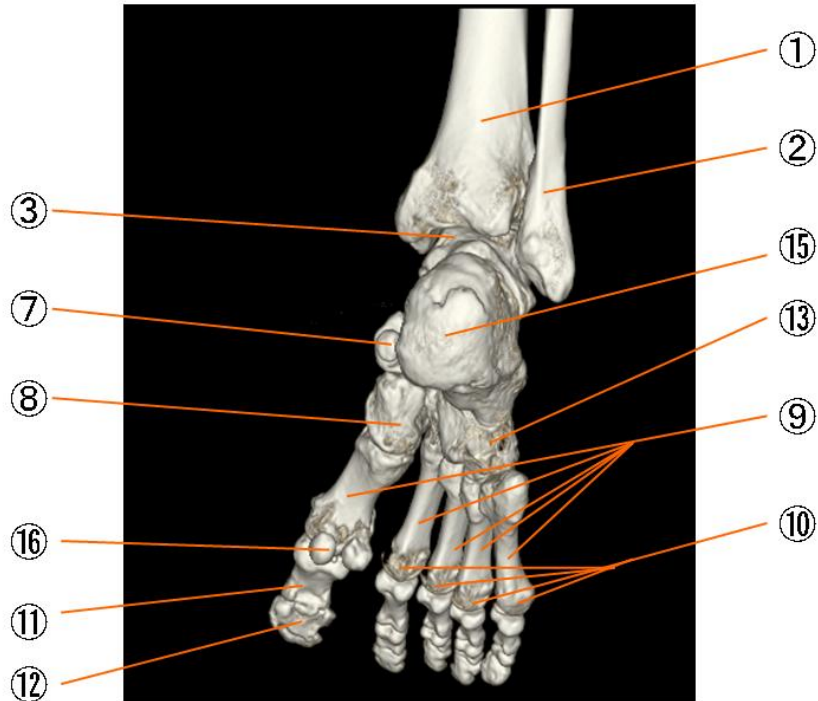
① 脛骨	tibia
② 腓骨	fibula
③ 距骨	talus
④ 踵骨	calcaneus
⑤ 外側楔状骨	lateral cuneiform bone
⑥ 中間楔状骨	intermediate cuneiform bone
⑦ 舟状骨	navicular bone
⑧ 内側楔状骨	medial cuneiform bone
⑨ 中足骨	metatarsal bone
⑩ 中足骨頭	head of metatarsal bone
⑪ 基節骨	proximal phalanx
⑫ 母指末節骨	distal phalanx
⑬ 立方骨	cuboid bone
⑭ 中節骨	middle phalanx
⑮ 踵骨隆起	calcaneal tuberosity
⑯ 種子骨	sesamoid bone

足の骨と関節



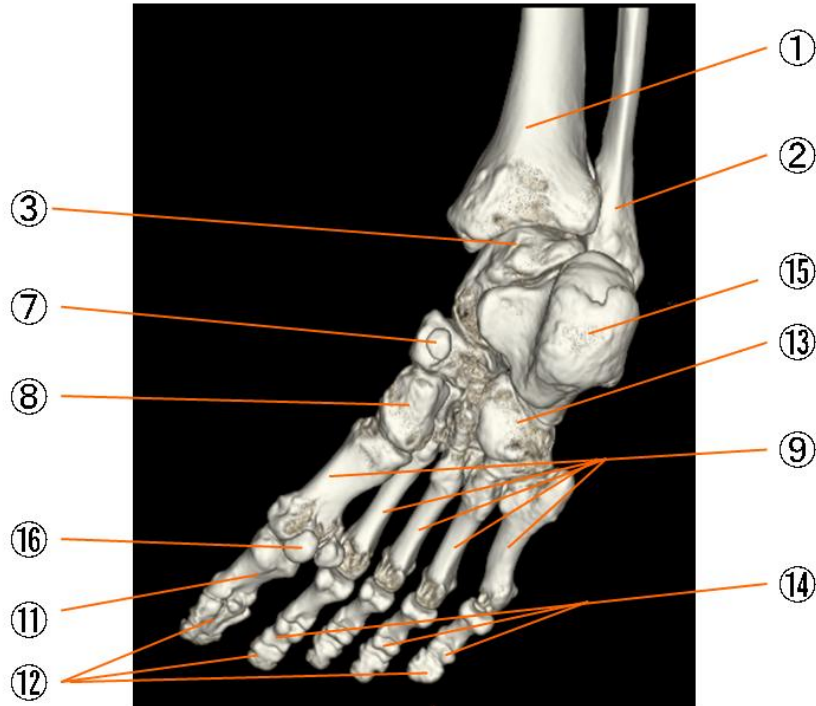
- | | |
|---------|-----------------------------|
| ① 脛骨 | tibia |
| ② 腓骨 | fibula |
| ③ 距骨 | talus |
| ④ 踵骨 | calcaneus |
| ⑤ 外側楔状骨 | lateral cuneiform bone |
| ⑥ 中間楔状骨 | intermediate cuneiform bone |
| ⑦ 舟状骨 | navicular bone |
| ⑧ 内側楔状骨 | medial cuneiform bone |
| ⑨ 中足骨 | metatarsal bone |
| ⑩ 中足骨頭 | head of metatarsal bone |
| ⑪ 基節骨 | proximal phalanx |
| ⑫ 母指末節骨 | distal phalanx |
| ⑬ 立方骨 | cuboid bone |
| ⑭ 中節骨 | middle phalanx |
| ⑮ 踵骨隆起 | calcaneal tuberosity |
| ⑯ 種子骨 | sesamoid bone |

足の骨と関節



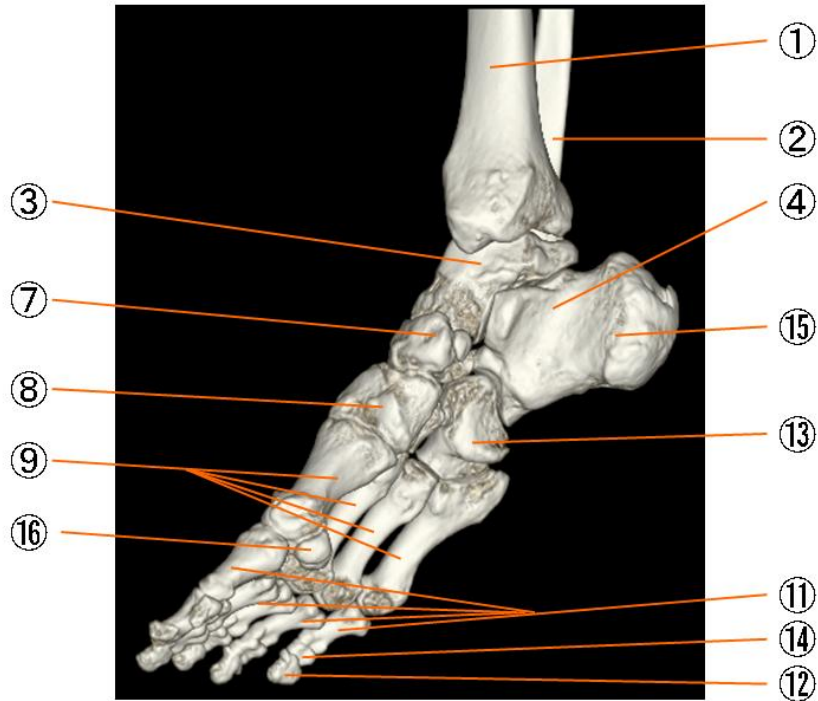
- | | |
|---------|-----------------------------|
| ① 脛骨 | tibia |
| ② 腓骨 | fibula |
| ③ 距骨 | talus |
| ④ 踵骨 | calcaneus |
| ⑤ 外側楔状骨 | lateral cuneiform bone |
| ⑥ 中間楔状骨 | intermediate cuneiform bone |
| ⑦ 舟状骨 | navicular bone |
| ⑧ 内側楔状骨 | medial cuneiform bone |
| ⑨ 中足骨 | metatarsal bone |
| ⑩ 中足骨頭 | head of metatarsal bone |
| ⑪ 基節骨 | proximal phalanx |
| ⑫ 母指末節骨 | distal phalanx |
| ⑬ 立方骨 | cuboid bone |
| ⑭ 中節骨 | middle phalanx |
| ⑮ 踵骨隆起 | calcaneal tuberosity |
| ⑯ 種子骨 | sesamoid bone |

足の骨と関節



- | | |
|---------|-----------------------------|
| ① 脛骨 | tibia |
| ② 腓骨 | fibula |
| ③ 距骨 | talus |
| ④ 踵骨 | calcaneus |
| ⑤ 外側楔状骨 | lateral cuneiform bone |
| ⑥ 中間楔状骨 | intermediate cuneiform bone |
| ⑦ 舟状骨 | navicular bone |
| ⑧ 内側楔状骨 | medial cuneiform bone |
| ⑨ 中足骨 | metatarsal bone |
| ⑩ 中足骨頭 | head of metatarsal bone |
| ⑪ 基節骨 | proximal phalanx |
| ⑫ 母指末節骨 | distal phalanx |
| ⑬ 立方骨 | cuboid bone |
| ⑭ 中節骨 | middle phalanx |
| ⑮ 踵骨隆起 | calcaneal tuberosity |
| ⑯ 種子骨 | sesamoid bone |

足の骨と関節



- | | |
|---------|-----------------------------|
| ① 脛骨 | tibia |
| ② 腓骨 | fibula |
| ③ 距骨 | talus |
| ④ 踵骨 | calcaneus |
| ⑤ 外側楔状骨 | lateral cuneiform bone |
| ⑥ 中間楔状骨 | intermediate cuneiform bone |
| ⑦ 舟状骨 | navicular bone |
| ⑧ 内側楔状骨 | medial cuneiform bone |
| ⑨ 中足骨 | metatarsal bone |
| ⑩ 中足骨頭 | head of metatarsal bone |
| ⑪ 基節骨 | proximal phalanx |
| ⑫ 母指末節骨 | distal phalanx |
| ⑬ 立方骨 | cuboid bone |
| ⑭ 中節骨 | middle phalanx |
| ⑮ 踵骨隆起 | calcaneal tuberosity |
| ⑯ 種子骨 | sesamoid bone |